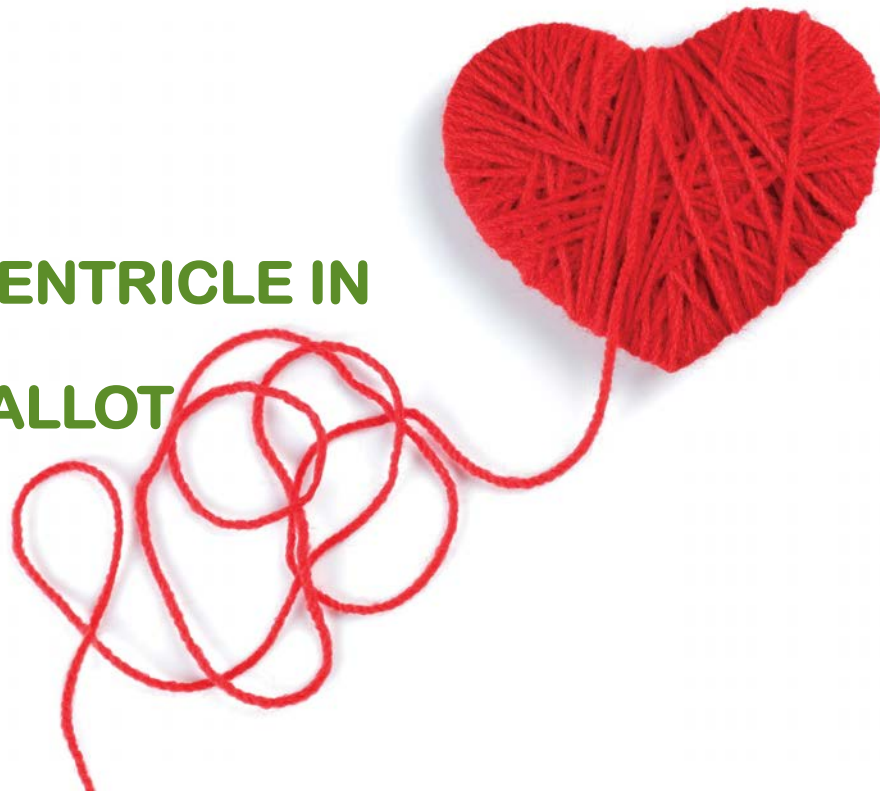


CARDIOLOGY 2023

The Right Side of the Heart

THE STRESSED RIGHT VENTRICLE IN REPAIRED TETRALOGY OF FALLOT

Laura Mercer-Rosa, MD, MSCE, FASE
Associate Professor of Pediatrics, Penn
Director, Echolab Research Unit
Director, Cardiovascular Core (CHPS)
Children's Hospital of Philadelphia
Puerto Rico 2/24/2023



LA MAL

-1671- Nils Stensen, d
(bifid sternum and or

-1771,

-1888-

-1924

-1944

-1954

-1990

-2023- Elective repain



CYANOSE CARDIAQUE.

77

Par leur physiologie pathologique, ces icteres graves toxiques se rapprochent donc en quelques points de l'ictère grave dit essentiel ou fièvre ictérique, où foie et reins sont certainement aussi atteints simultanément. Ce qui les en distingue toujours, c'est l'élément étiologique qui, toxique dans un cas, infectieux dans l'autre, varie par la nature spécifique de son action la physionomie symptomatique de l'affection.

Si des cas analogues au nôtre étaient encore observés, il faudrait décidément reconnaître l'insuffisance de l'expression ictere

gique de laquelle regnent, même dans le public médical, instruit, de graves erreurs et de singulières incertitudes : nous avons eu l'occasion d'observer pendant leur vie et d'autopsier après leur mort, trois sujets atteints de cette maladie appelée *cyanose cardiaque*, et qu'il serait, suivant nous, bien plus correct de désigner exclusivement sous le nom de *maladie bleue*. Deux de ces cas ont été étudiés sous la direction de notre excellent maître le professeur Girard, durant la durée de notre clinique à l'Hôtel-Dieu. Un double fait nous frappa : — la concordance presque parfaite, la similitude à peu près absolue des lésions constatées chez nos deux malades; — la dissemblance profonde existant entre ces lésions

NTURIES



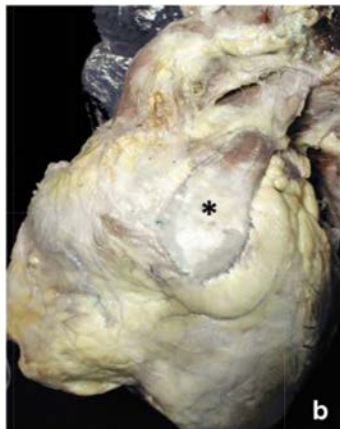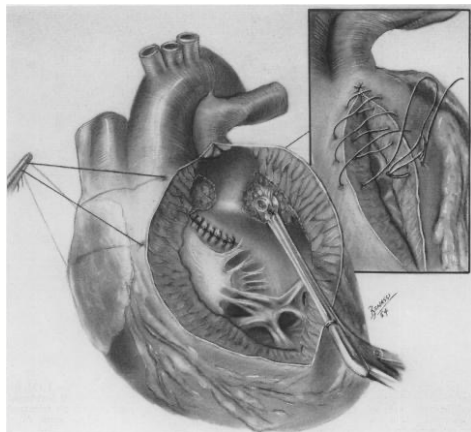
SURGICAL REPAIR IN 1954

Direct Vision Intracardiac Surgical Correction of the Tetralogy of Fallot, Pentalogy of Fallot, and Pulmonary Atresia Defects
Report of First Ten Cases*

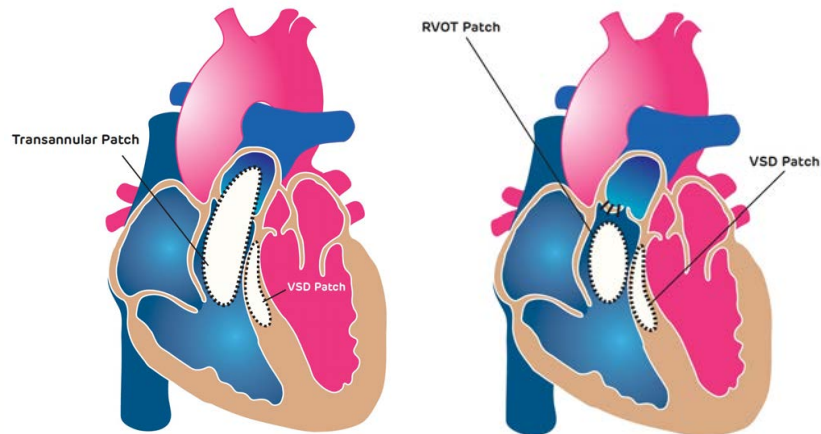
C. WALTON LILLEHEI, M.D., MORLEY COHEN, M.D., HERBERT E. WARDEN, M.D.,
RAYMOND C. REAR, M.D., JOSEPH B. AUST, M.D., RICHARD A. DEWALL, M.D.,
AND RICHARD L. VARGO, M.D.

Minneapolis, Minn.

From the Department of Surgery, University of Minnesota Medical School, Minneapolis



SURGICAL REPAIR IN 2023

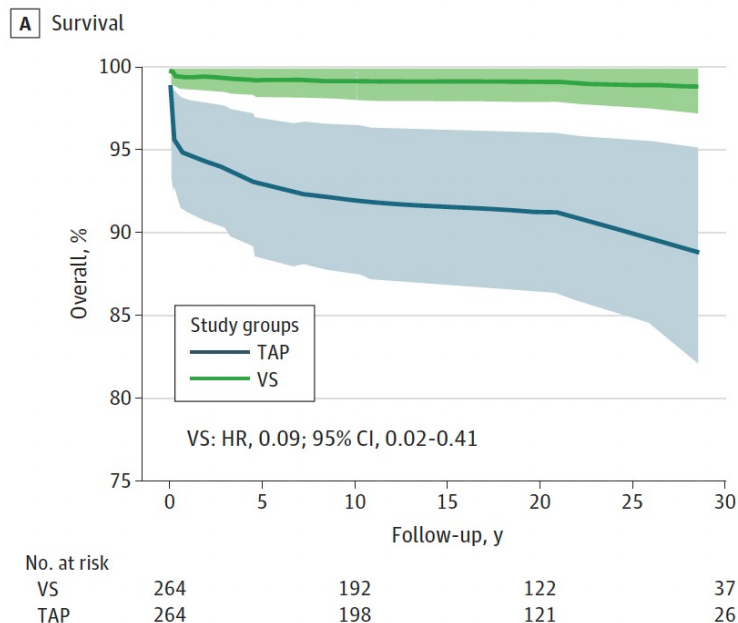


Angelini et al, Virchows Arch, 2020

Vina-Andrea Aguirre, Research Creative Services, CHOP

Comparison of Long-term Outcomes of Valve-Sparing and Transannular Patch Procedures for Correction of Tetralogy of Fallot

Samuel Blais^{1,2}, Ariane Marelli³, Alain Vanasse^{2,4}, Nagib Dahdah⁵, Adrian Dancea⁶, Christian Drolet⁷, Frederic Dallaire^{1,2}



Review

> [Eur Heart J](#). 2005 Mar;26(5):433-9. doi: 10.1093/eurheartj/ehi091. Epub 2005 Jan 7.

Pulmonary regurgitation: not a benign lesion

Beatriz Bouzas¹, [Philip J Kilner](#), [Michael A Gatzoulis](#)

Early postoperative remodelling following repair of tetralogy of Fallot utilising unsedated cardiac magnetic resonance: a pilot study

Michael P DiLorenzo¹, Elizabeth Goldmuntz², Susan C Nicolson³, Mark A Fogel²,
Laura Mercer-Rosa²

Pulmonary Regurgitant fraction

Transannular patch

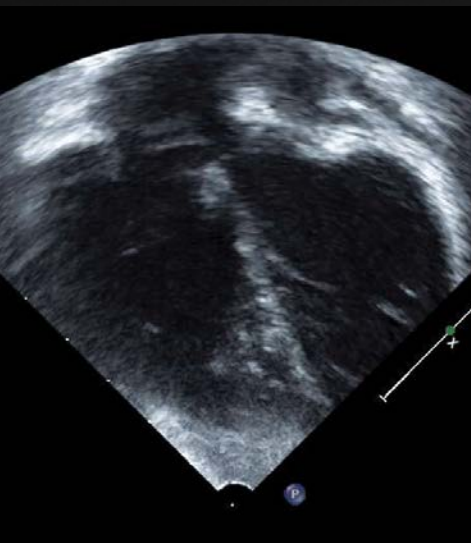RV to pulmonary artery conduit

Ventricular septal defect only

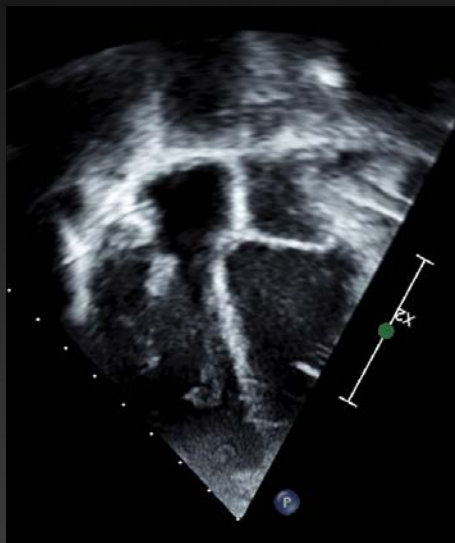| | |
|--------|----------|
| 16 | |
| 8 (50) | 29 ± 18 |
| 3 (19) | 21 ± 9.6 |
| 5 (31) | 1 ± 1.6 |

↑ Arrhythmias
↑ Risk Sudden Death

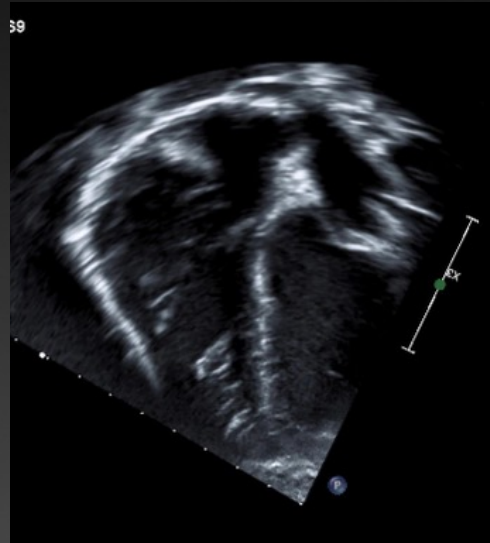Age 2



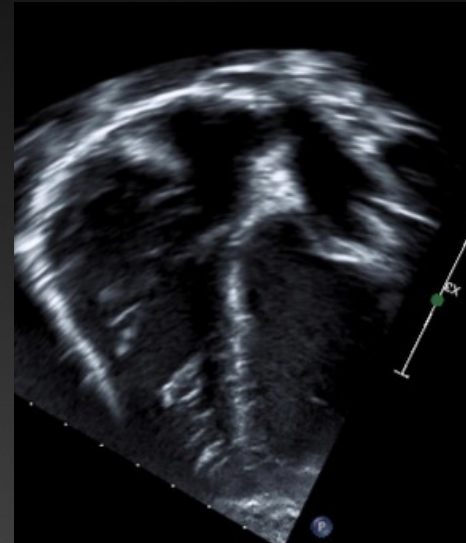
Age 4



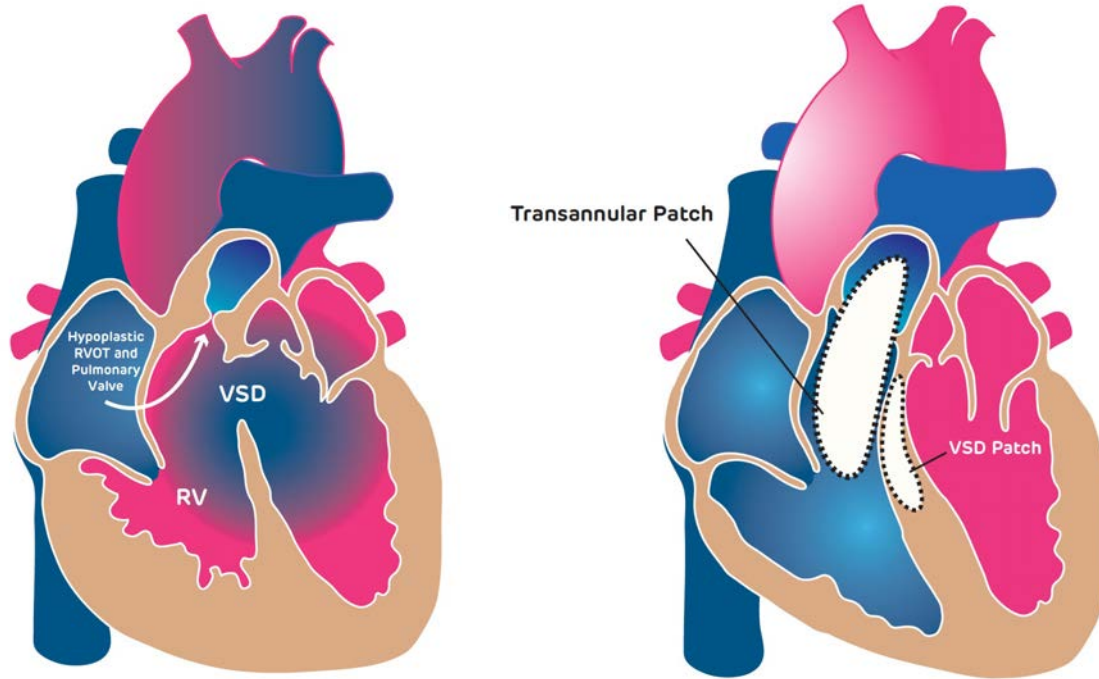
Age 5

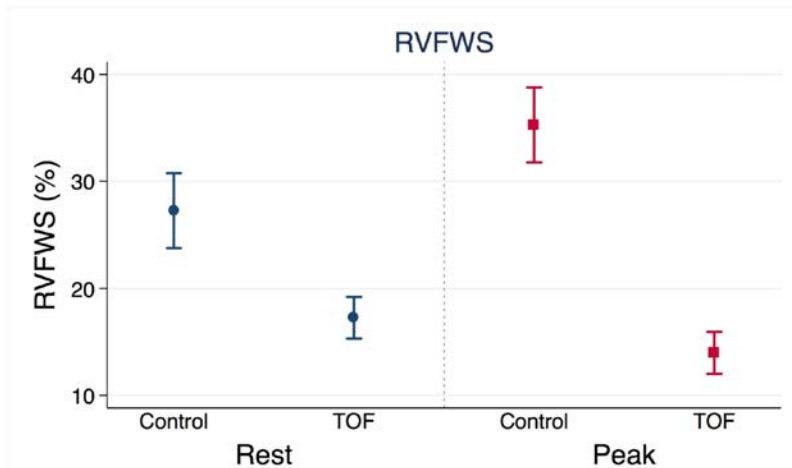


Age 6

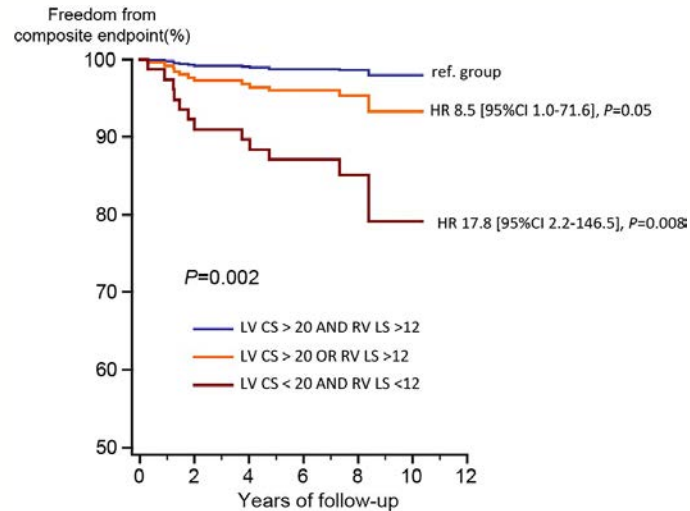


HOW DO WE BEST ASSESS THE RV UNDER STRESS AT RISK?





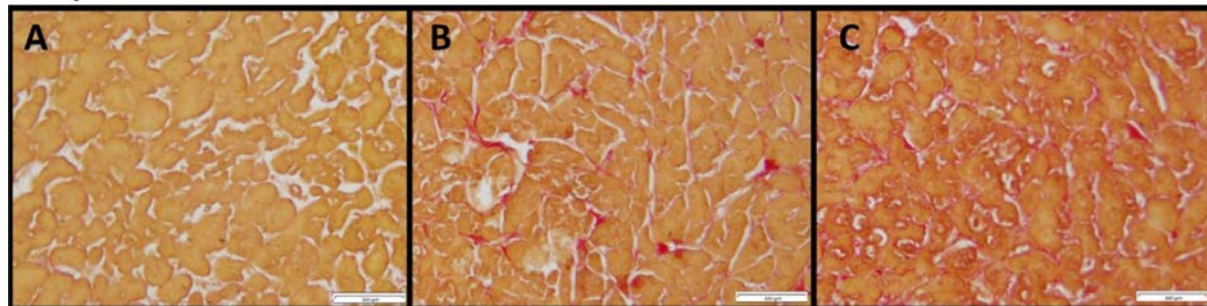
Shivani Bhatt et al, JASE 2019



Orwat et al, Heart 2016

Right ventricular fibrosis is associated with cardiac remodelling after pulmonary valve replacement

Yamamura, Wald et al, Heart 2019





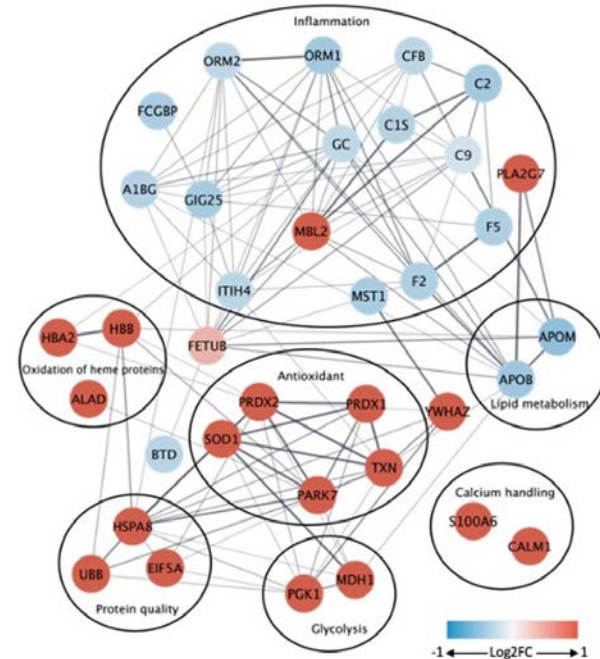
THINK
OUTSIDE
THE BOX

Plasma Proteome Distinguishes Adaptive and Maladaptive Signaling in Repaired Tetralogy of Fallot- AHA 2022

Andrea L. Jones, Katie L. Clouthier, Jonathan Edwards, Anh Mai, Hossein Fazelinia, **Sushma Reddy**, Laura Mercer-Rosa

41 dysregulated proteins in
the moderate-severe RV dilation


Adaptive and maladaptive signaling



Review > J Cardiovasc Dev Dis. 2017 Oct 20;4(4):18. doi: 10.3390/jcdd4040018.

The Dark Side of the Moon: The Right Ventricle

Massimiliano Foschi ¹, Michele Di Mauro ², Fabrizio Tancredi ³, Carlo Capparuccia ⁴,
Renata Petroni ⁵, Luigi Leonzio ⁶, Silvio Romano ⁷, Sabina Gallina ⁸, Maria Penco ⁹,
Mario Cibelli ¹⁰, Antonio Calafiore ¹¹



GRACIAS, THANK YOU, OBRIGADA

**SPECIAL THANKS TO OUR PATIENTS
AND THEIR FAMILIES FOR ALLOWING
US TO BETTER UNDERSTAND THEIR
HEART DISEASE THROUGH RESEARCH**

The good remodeler

